Aus dem Zahnärztlichen Institut der Universität Tübingen
Vorstand: Prof. Dr. H. Peckert

Über echte Verwachsungen von Zähnen

Inaugural-Dissertation

zur
Erlangung der Doktorwürde
der
Zahnheilkunde
einer
Hohen Medizinischen Fakultät
der
Eberhard-Karls-Universität zu Tübingen

vorgelegt
von
Richard Wille
aus Tübingen

Dekan: Prof. Dr. Albrecht.

Berichterstatter: Prof. Dr. Peckert.

Zum Druck genehmigt von der Medizinischen Fakultät Tübingen.

NS. - Presse Württemberg G.m.b.H.

Auffallend häufig werden die Begriffe Verwachsung, Verschmelzung und Zwillingsbildung von vielen Autoren so stark verwechselt, daß man annehmen muß, es bestehe keine klare und eindeutige Auffassung und Definition. Busch und Peckert, deren Namen bei Abhandlungen über dieses Gebiet sehr oft genannt werden, sind sich jedoch völlig im klaren und geben eine miteinander gleichlautende Definition, die ich meinen nachfolgenden Ausführungen zu Grunde legen möchte.

Unter Verschmelzung versteht Peckert „die während der Bildung der Zahnsubstanzen erfolgte Vereinigung zweier benachbarter Zahnindividuen zu einem einheitlichen Doppelzahn. In der Verschmelzungszone gehen dann die Zahnbeinkanälchen des einen Zahnes meist in welligem Verlauf unmittelbar in die des andern über. Auch die Pulpenräume können ineinander konfluieren, sei es nun stellenweise oder in ihrem ganzen Verlaufe." Darnach kann also eine Verschmelzung nur eintreten, wenn zwei Zahnkeime schon zu einer Zeit miteinander eine Verbindung eingegangen haben, als diese Keime noch aus weichem Gewebe bestanden; mit eintretender Verkalkung ist dann aus dieser Vereinigung ein hartes Doppelgebilde hervorgegangen. Ist ein Zahn einmal fertig gebildet, dann ist eine Verschmelzung mit einem anderen Zahn ein Ding der Unmöglichkeit. Peckert unterscheidet gleichfalls, wie Busch, eine partielle und totale Verschmelzung, je nachdem die Zähne in ihrer ganzen Länge oder nur ihre Kronen oder nur ihre Wurzeln verbunden sind. Ist ein Zahn mit seinem normalen Nachbarn verschmolzen, so spricht man allgemein von „Dentes confusi", ist aber ein Zahn mit einem überzähligen von gleicher Form oder sind gar zwei überzählige Zähne von gleicher Form miteinander verschmolzen, so liegt eine Zwillingsbildung vor, die als „Dentes geminati" bezeichnet wird. Voraussetzung für eine Zwillingsbildung ist also immer ein überzähliger Zahn bzw. Zahnkeim.

Da eine Verschmelzung bereits während der Bildung der Zahnsubstanzen erfolgt, können nur solche Zähne miteinander verschmelzen, deren Entwicklungszeiten nicht weit auseinander liegen. So ist es nicht verwunderlich, daß Verschmelzungen hauptsächlich in der Front des Gebisses zur Beobachtung gelangen, was sich eben gerade aus der gleichzeitigen Entwicklung erklären läßt. Jedoch gibt es keine Vereinigung der mittleren Schneidezähne, weder im Oberkiefer noch im Unterkiefer, weil die Suturen der Kieferknochen hiefür ein unüberwindbares Hindernis darstellen, so wenig wie des seitlichen Schneidezahns und Eckzahns im Oberkiefer. Im Unterkiefer ist dagegen von vielen, auch von Peckert, die Verschmelzung des seitlichen Schneidezahnes mit dem Eckzahn beobachtet worden, allerdings nur im Milchgebiß. Busch hat die Unzuverlässigkeit aller in der Literatur angeführten Fälle, die diese Gesetze über den Haufen zu werfen suchen, nachgewiesen. Eine Verschmelzung des 1. und 2. Molaren oder des 2. Prämolaren mit dem 1. Molaren ist ganz undenkbar, da ja die Bildung dieser Zähne in ganz verschiedene Zeiträume fällt. Auffallend ist dagegen, daß die beiden Prämolaren, die doch ungefähr zu gleicher Zeit sich entwickeln und verkalken, so gut wie nie verschmelzen. Wenigstens glaubt Busch, alle Fälle dieser Art, die in der Literatur erwähnt werden, als Zwillingsbildung nachgewiesen zu haben. Eine Verschmelzung des Eckzahnes mit dem 1. Prämolaren ist nie beschrieben worden. Verschmelzungen werden demnach nur in der Front des Gebisses zwischen mittlerem und seitlichem Schneidezahn und zwischen dem 2. und 3. Molaren beobachtet und zwar letztere relativ sehr häufig. Peckert gibt hiefür folgende Erklärung: „Ich kann mir das nicht anders vorstellen, als daß es sich in diesen Fällen um eine ungewöhnlich frühzeitige Entwicklung des 3. Molaren handeln muß, denn die Verschmelzung, die wohl stets das Wurzelgebiet

betrifft, wenigstens nicht die Krone des älteren Zahnes, muß doch zu einer Zeit entstanden sein, in der die Wurzeln des 2. Molaren selbst noch im Entstehen begriffen waren, also etwa zwischen dem 12. und 15. Lebensjahr. Daß die räumliche Enge im hintersten Kieferabschnitt ein Moment darstellt, das eine Verschmelzung begünstigt, dürfte auf der Hand liegen." Die Verschmelzung in diesem Gebiet erfolgt tatsächlich auch in den unmöglichsten Winkelstellungen, da der Weisheitszahn oft in anormaler Lage angetroffen wird und häufig sogar beinahe waagrecht im Kiefer liegend gefunden wird. Busch äußert sich zu einer derartigen Verschmelzung folgendermaßen: „Die relative Häufigkeit in der Verschmelzung des 2. mit dem 3. Molaren scheint mir dadurch erklärt werden zu müssen, daß die Abspaltung des normalen Keimes für den 3. Molaren am äußersten Ende der primären Zahnleiste häufig Unregelmäßigkeiten unterliegt. Vollendet sich nun diese Abspaltung von dem Keim des 2. Molaren nicht vollkommen, so entsteht dadurch eben eine Verschmelzung der beiden Keime." Nach Peckert hat auch diese Auffassung sehr viel für sich.

Die Beziehungen der Pulpenräume zueinander bei einer Verschmelzung sind ganz verschieden, je nach dem Zeitpunkt, in dem die Verschmelzung zustande gekommen ist, was Peckert in seinen „Mißbildungen des Gebisses" an Hand von Röntgenaufnahmen darlegt. Liegt eine Verschmelzung der Kronen vor, so wird diese natürlich in früherer Zeit erfolgt sein als eine Verschmelzung, die nur die Wurzeln betrifft. Ist z. B. eine Verschmelzung erst eingetreten, nachdem die Kronenpulpa bereits von Dentin umgeben war, dann wird ein Konfluieren der Pulpen der beiden Zähne nicht mehr zu erwarten sein. Ebenso wird es sich meist verhalten, wenn nur die Wurzeln miteinander verschmolzen sind, auch dann werden beide Wurzelkanäle in keinerlei Beziehung zueinander stehen. Andererseits wird bei totalen Verschmelzungen, bei denen die Zähne in ihrer ganzen Länge miteinander verbunden sind, fast immer eine Kommunikation, wenigstens der Kronenpulpen, festgestellt werden können. Jedenfalls ist für die Diagnose „Verschmelzung" nur maßgebend, ob das Dentin der beiden Zähne ineinander übergeht, ob dies nun in der ganzen Wurzellänge oder nur an einem kleinen Bezirk der Wurzeln der Fall ist. Selbst im letzteren Falle, wenn also nur eine geringfügige Vereinigung der Wurzeln besteht, meint Peckert, müßten wir an dem Begriff „Verschmelzung" festhalten, „obwohl die Terminologie, wie sie sich in der zahnärztlichen Literatur herausgebildet hat, dann leicht geneigt zu sein scheint, den Begriff „Verschmelzung" ganz fallen zu lassen und von „Verwachsung" zu sprechen."

Eine Zwillingsbildung kann selbstverständlich überall im Gebisse vorkommen, und wir treffen sie auch viel häufiger an als eine Verschmelzung von zwei normalen Zahnkeimen, jedoch auch zahlreicher an den vorderen Zähnen. Die Unterscheidung, ob eine Verschmelzung oder eine Zwillingsbildung vorliegt, kann natürlich auf große Schwierigkeiten stoßen. Wenn ich das Doppelgebilde erst nach der Extraktion zu Gesicht bekomme, ist eine Entscheidung darüber wohl überhaupt nicht möglich, ob es sich um eine Verschmelzung zweier normaler Zahnkeime (Dentes confusi) oder eines normalen und eines überzähligen (Dentes geminati) handelt. Ganz anders ist die Situation, wenn ich das Gebilde noch an seinem Platz in der Mundhöhle beobachten kann. Dann werde ich an Hand der anderen Zähne, wenigstens bei fast vollständig erhaltenem Gebiß, leicht feststellen können, ob der 1. oder 2. Fall vorliegt. Weist das Gebiß aber große Lücken auf, wird auch dieser Weg nicht zum Ziele führen. Notwendig ist es immer, wenn ich ein Präparat von Doppelbildung vorfinde, einen Abdruck der betreffenden Mundhöhle zu nehmen, da das Präparat allein kein Urteil darüber zuläßt, ob es sich um eine Verschmelzung mit dem normalen Nachbarn oder mit einem überzähligen Zahn handelt.

Eine Verschmelzung der Kronen ist in jedem Falle zu erkennen, da sie sich durch eine Furche im Schmelz entsprechend der Linie der Vereinigung äußert. Ist also eine Trennung der Kronen der betreffenden Zähne durch gewöhnliche

mechanische Mittel nicht möglich, so muß ich eben wissen, daß ich es mit einer Verschmelzung zu tun habe. Eine Verschmelzung der Wurzeln werde ich dagegen erst während der Extraktion erkennen.

Die einzige Anomalie, die wir im bleibenden Gebiß weniger oft antreffen als im Milchgebiß, ist eben die Verschmelzung und Zwillingsbildung. Im Milchgebiß sollen sogar und zwar nicht nur einmal Verschmelzungen von drei Zähnen beobachtet worden sein, nämlich von einem mittleren und seitlichen Schneidezahn und einem dazwischen liegenden überzähligen. Auch beiderseitige Verdoppelung der mittleren Schneidezähne ist in der Literatur mehr als einmal beschrieben worden.

„Unter Verwachsung", sagt P e c k e r t, „wird die nachträgliche Verbindung benachbarter fertig entwickelter Zahnwurzeln durch Zement verstanden." Demnach können nur die W u r z e l n eines Zahnes miteinander verwachsen, da ja nur diese eine Zementschicht haben. Vorbedingung hiefür ist eine Resorption des zwischen den Zahnwurzeln liegenden knöchernen Alveolarseptums und eine darauf folgende Zementhypertrophie, die zu einer Vereinigung der beiden Wurzeln führt. Die Verwachsung ist somit etwas ganz anderes als die Verschmelzung, als diese b e i der Bildung der in Betracht kommenden Zähne sich vollzieht, die Verwachsung aber n a c h erfolgter Bildung. Da es nun im Milchgebiß keine Zementhypertrophie gibt, können Milchzähne nicht miteinander verwachsen. Alle Beobachtungen dieser Art müssen auf einem Irrtum beruhen oder auf einer falschen Auslegung des Begriffes „Verwachsung". Wenn zwei Zahnkronen miteinander vereinigt sind, so kann nach den erwähnten eindeutigen Definitionen zweifellos nur eine Verschmelzung vorliegen, sind aber nur zwei Zahnwurzeln miteinander verbunden, so sind zwei Anomalien in Betracht zu ziehen, entweder eine Verwachsung oder eine partielle Verschmelzung. Daß eine Entscheidung über das Vorliegen des einen oder anderen Falles mit dem bloßen Auge sehr schwierig ist, leuchtet ein, und letzten Endes wird nur eine mikroskopische Untersuchung den gewünschten Aufschluß geben. Ergibt diese, daß das Dentin der Wurzeln nicht ineinander übergeht, sondern nur eine Verbindung des Wurzelzements besteht, so handelt es sich ohne Zweifel um eine Verwachsung, erkennen wir aber einen gemeinsamen Dentinmantel, liegt eine Verschmelzung vor.

Nach der Begriffsbestimmung P e c k e r t s entsteht eine Verwachsung durch Zementhypertrophie, durch welche zwei benachbarte, fertig gebildete Zähne im Bereich ihrer Wurzeln in jedem Alter in Verbindung treten können. Ein Reizungszustand der Wurzelhaut muß eine Zementhypertrophie hervorrufen, durch deren Druck dann das Alveolarseptum resorbiert wird. Erst wenn die knöcherne Alveole zwischen den Zähnen entfernt ist, ist die Möglichkeit für eine Verwachsung geschaffen. Jedoch muß meist als begünstigendes Moment hinzutreten, daß die zwei Zahnwurzeln sehr nahe nebeneinander im Kiefer gestanden und sich einander allmählich so genähert haben, daß das zwischen ihnen auftretende neugebildete Zement eine Verwachsung bewerkstelligt. Man bemerkt, daß bei einer Verwachsung zweier Zähne die Längsachse des einen Zahnes eine abnorme Richtung aufweist, sodaß die der Längsachse entsprechende Wurzel des einen Zahnes der Wurzel seines Nachbarn sehr nahe kommt; bei nachfolgender Zementhypertrophie kann dann eine Vereinigung erfolgen. Ein Beweis für diese Feststellung ist die Tatsache, daß eine Verwachsung, wenn man einmal das Glück hat, eine solche Anomalie zu beobachten, fast nur zwischen dem oberen 2. und 3. Molaren vorkommt, was eben seinen Grund in der Stellung dieser Zähne zueinander hat, die sehr oft mit ihren Wurzeln im Knochen konvergieren oder sich gar berühren. In der Front des Gebisses sind Verwachsungen äußerst selten beobachtet worden.

Da man nun an extrahierten Zähnen sehr oft Zementexostosen von ganz beträchtlicher Dicke feststellen kann, und diese als pathologische Neubildung aufzufassen sind, so neigt man zu der Annahme, daß eine Verwachsung benachbarter Zahnwurzeln auf diese Weise sehr leicht und häufig eintreten kann.

Tatsächlich wird auch in der Literatur von Verwachsung sehr viel geschrieben. Unterzieht man aber diese angeblichen Verwachsungen einer kritischen Betrachtung, wie wir es nachher tun wollen, dann stellen sich viele als eine Verschmelzung im Wurzelgebiet heraus.

Der erste, der sich überhaupt mit dem Gebiet der Verwachsung, Verschmelzung und Zwillingsbildung befaßt und seine Ansichten schriftlich niedergelegt hat, war Wedl (1870). Er hat die Begriffe „Verwachsung" und „Verschmelzung" schon ganz klar auseinandergestellt und für beide eine eindeutige Erklärung gegeben, so daß sich Busch seiner Definition im wesentlichen angeschlossen hat. Selbst auf die Gefahr hin, mich zu wiederholen, will ich Wedls Ansichten anführen, um zu zeigen, wie klar er auf diesem Gebiet schon gesehen hat. Wedl spricht dann von Verwachsung, wenn zwei Nachbarzähne dadurch miteinander verbunden sind, daß sich um ihre Wurzeln ein gemeinschaftlicher Zementmantel gebildet hat. Unter Verschmelzung versteht er die organische Vereinigung der Zahnbeinkörper zweier benachbarter Zähne und unterscheidet dabei eine totale und partielle Verschmelzung. Im ersten Falle haben wir nur ein einziges Gebilde vor uns. Eine Verschmelzung ist partiell, wenn nur die Kronen oder nur die Wurzeln verschmolzen sind. Zwillingsbildungen setzen nach ihm eine Ueberzahl von Zähnen bzw. Zahnkeimen voraus; anstatt eines Zahnkeimes haben sich innerhalb eines Zahnsäckchens zwei Zahnkeime gebildet, die dann im Laufe der Entwicklung partiell oder total verschmelzen können.

Baumes Ansichten decken sich mit denen von Wedl, so daß ich auf ihre Darlegung verzichten kann.

Busch, der über ein reiches Beobachtungsmaterial verfügt, hat über seine Feststellungen ausführlich und genau berichtet. „Als verwachsene Zähne (Dentes concreti)", schreibt Busch, „bezeichnet man solche Zähne, welche nachträglich miteinander verwachsen sind, nachdem sie bereits vollkommen bis zu dem feinen foramen apicale an der Wurzelspitze ausgebildet waren. Eine nachträgliche Verwachsung zweier Zähne kann nur durch starke Zementhypertrophie zustande kommen." Busch spricht sich dahin aus, daß diese Verwachsung durch Zementhypertrophie etwas sehr seltenes ist, auf jeden Fall weit seltener als die Verschmelzung zweier noch weicher Zahnkeime. Eine Verwachsung ist nur zwischen bleibenden Zähnen möglich, eine Zementhypertrophie der Milchzahnwurzeln gibt es nach ihm nicht. Auch Buschs Definitionen der Verschmelzung und Zwillingsbildung will ich ihrer Klarheit wegen in den Worten des Autors anführen: „Zwei normale Zahnkeime sind bereits zu derjenigen Zeit, in welcher diese Keime noch aus weichem Gewebe bestanden, miteinander vereinigt gewesen, und aus dieser Vereinigung ist dann ein hartes Doppelgebilde hervorgegangen, das man als verschmolzene Zähne oder dentes confusi bezeichnet; oder ein normaler Zahnkeim und ein überzähliger Zahnkeim sind bereits zu derjenigen Zeit, in welcher diese Keime noch aus weichem Gewebe bestanden, miteinander vereinigt gewesen, so daß aus denselben mit eintretender Dentifikation ein hartes Doppelgebilde hervorging, welches man als Zwillingszahn oder dentes geminati bezeichnet." Außerdem kann ein Zwillingszahn durch Verschmelzung zweier überzähliger Zahnkeime entstehen. Liegt eine Vereinigung von Wurzeln vor, so steht Busch auf dem Standpunkt, daß man auf eine Entscheidung durch das Mikroskop verzichten kann, da ein geübter Blick schon bei der äußeren Besichtigung Verschmelzung oder Verwachsung sicher diagnostiziert. Denn der Entschluß, das Gebilde, das solch eine Seltenheit darstellt, mikroskopisch zu untersuchen, birgt durch die Herstellung von Querschnitten die Gefahr der vollständigen Zerstörung in sich. Von großer Bedeutung erscheint auch die Angabe von Busch, daß die Grenze für eine Verwachsung immer durch die Mittellinie gebildet wird. Busch hat sich jedenfalls durch seine einfache, aber doch so klare Auffassung und durch seine eifrigen Untersuchungen über dieses Gebiet besondere Verdienste erworben.

Ein weiterer Autor, der seine Beobachtungen veröffentlicht hat, ist Weil. Jedoch können wir seine Begriffsbestimmungen nicht anerkennen. Weil spricht nämlich von einer Verschmelzung nur, wenn wir gemeinsame Pulpahöhlen haben, bleiben dagegen die Pulpahöhlen getrennt, so liegt nach ihm immer Verwachsung vor. Wir haben jedoch kennengelernt, daß es nicht auf die Kommunikation der Pulpen ankommt, die bei einer Verschmelzung vorhanden sein kann oder nicht, sondern daß das Entscheidende das Verhalten der Dentinsysteme ist. Der Autor faßt eben den Begriff Verwachsung viel zu weit. Unter diesen Umständen ist es nicht verwunderlich, daß er Verwachsungen für ein häufigeres Ereignis hält als Verschmelzungen.

Auch Mayrhofer schließt sich Busch und Wedl an, glaubt aber an die Möglichkeit einer Verwachsung von Milchzähnen, was aber Busch und Peckert ablehnen, da es nach ihnen im Milchgebiß keine Zementhypertrophie gibt.

Ein Beweis dafür, daß über die Begriffe Verwachsung und Verschmelzung noch keine Einigung erzielt worden ist, sind die Definitionen von Port-Euler, der schreibt: „Unter Verwachsung versteht man die Vereinigung zweier Zähne von einem Zeitpunkt ab, in dem bereits jeder der beiden Zähne seinen eigenen Dentinkörper gebildet hat. Die Pulpen sind dabei vollkommen getrennt voneinander, nur der Zementmantel ist ein gemeinsamer." Busch und Peckert würden Fälle dieser Art sicherlich unter Verschmelzung anführen, da es sich ja um noch nicht fertig entwickelte Zähne handelt. Unter Verschmelzung versteht Port-Euler „die Vereinigung zweier Zahnanlagen zu einem Zeitpunkt, in dem die Bildung der Kronen noch nicht abgeschlossen ist. Daher ist mindestens die Wurzelpulpa gemeinsam, gewöhnlich aber wirkt die Kronenpulpa des zweiten Zahnes nur als ein Pulpenhorn der Gesamtpulpa." Nach Busch und Peckert wird auch diese Definition dem Wesen der Verschmelzung nicht gerecht. Wie Weil muß nämlich Port-Euler alle Fälle, in denen es sich um eine Vereinigung der Wurzeln oder nur der Kronen bei getrennter Pulpa handelt, zu den Verwachsungen rechnen, da ja seiner Ansicht nach bei einer Verschmelzung immer eine Verbindung der Pulpen der beiden Zähne vorhanden sein muß. Die Beziehungen der Pulpen verschmolzener Zähne zueinander sind aber ganz verschieden und richten sich nach dem Zeitpunkt, in dem die Vereinigung erfolgt ist. Maßgebend bei einer Verschmelzung ist aber ja nur das Konfluieren des Dentins.

In neuerer Zeit war es Apffelstaedt, der zwischen Verwachsung und Verschmelzung einen strengen Unterschied gemacht hat. Er führt sogar drei Arten von Doppelbildungen an, Verschmelzung, Verwachsung und Verstrikkung. Unter Verstrickung versteht er eine Verbindung der Zähne nach fertiger Entwicklung mittels Zementsubstanz, benennt also die Fälle Verstrickungen, die wir nach unseren bisherigen Betrachtungen als Verwachsungen bezeichnen. „Benachbarte und noch unverkalkte Keime werden infolge Platzmangels derartig aneinandergedrängt, daß eine Zusammenwachsung erfolgt", so lautet seine Auffassung über Verwachsung. Fälle dieser Art würden Busch und Peckert in die Reihe der Verschmelzungen eingliedern. Wie ich aber in der Literatur gesehen habe, hat sich seine Bezeichnungsweise keineswegs durchgesetzt.

Aus allen diesen Ausführungen geht das Bestreben hervor, eine einheitliche Begriffsbestimmung zu schaffen. Eine Einigung auf diesem Gebiet ist jedoch bis heute noch nicht erzielt, da eben viele Autoren ihre Auffassung und Definition vertreten wissen wollen. Busch und Peckert, deren Ansichten ich von Anfang an klar herausgestellt habe, sollen jedoch für uns allein maßgebend sein.

Das zahnärztliche Institut Tübingen ist reich an Zahnobjekten, die in den Bereich der Mißbildung fallen. Es ist stolz auf seine vielen Verschmelzungen besonders zwischen 2. und 3. Molaren, unter denen sich ganz seltsame Exemplare, vielleicht Unica befinden. Aber 22 Jahre lang mußte es darauf warten,

eine echte Verwachsung in seine Sammlung einzureihen. Und wie es bei dem unerforschten Gesetze der Duplizität der Fälle nicht selten ist, konnte es kurzfristig hintereinander zwei solcher Kabinettsstücke seiner Sammlung überweisen.

Von diesen zu berichten, sie zu beschreiben und sie in die zahnärztliche Literatur einzureihen, ist der Sinn der vorliegenden Dissertation. Eine Photographie und ein Röntgenbild sollen ein anschauliches Bild der beiden Präparate geben.

Bei dem 1. Fall (Abb. 1) handelt es sich um eine Verwachsung zwischen dem 2. und 3. Molaren links oben.

Abb. 1

Abb. 2

Röntgenaufnahme der beiden Verwachsungen. Links: Verwachsung des 2. u. 3. Molaren links oben. Rechts: Verwachsung des 1. u. 2. Incisivus links unten.

Die beiden Zähne sind so gegeneinander geneigt, daß die Längsachsen in einem spitzen Winkel zueinander verlaufen und sich die Wurzelspitzen schon ohne Verwachsung berühren würden. Die Kronenreste sind etwa 1 mm voneinander entfernt. Von der Mitte der Wurzellängen ab sind die Wurzeln miteinander verwachsen. Schon beim ersten Blick fällt auf, daß die die Verwachsung bewirkende Zementhypertrophie an den beiden Wurzelenden eine kolbige Verdickung hervorruft. Ebenso ist es ungewohnt, daß die Wurzeln des 2. Molaren miteinander vereinigt angetroffen werden, so daß man nur noch die Grenzen der Wurzelanlagerung deutlich erkennen kann. Auch beim 3. Molaren finden wir eine solche Verbindung der Wurzeln, die aber kein besonderes Merkmal ist, da ja eine derartige Wurzelbildung bei Weisheitszähnen keine Seltenheit ist.

Der Querschnitt durch den zweiten oberen Molaren zeigt die Form eines unregelmäßigen Vierecks und zwar derart, daß die längste Seite die buccale darstellt, die ihr gegenüberliegende Seite des Vierecks von palatinal schräg

nach distal buccal verläuft, so daß die distale Seite des Zahns nur noch ungefähr 2 mm breit ist. Die vierte Seite wird von der mesialen gebildet. Der Querschnitt ergibt ungefähr folgendes Bild:

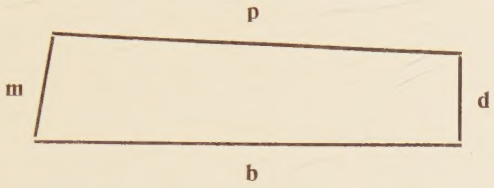

Der Querschnitt des Weisheitszahnes stellt eine Ellipse dar, die große Achse zieht von buccal distal nach palatinal mesial.

Da die distale Seite des 2. Molaren verhältnismäßig schmal, die mesiale Seite des 3. Molaren aber sehr breit ist, sind die beiden Zähne nur in einer Breite von ungefähr 1 mm verwachsen. Auf der buccalen Seite zeigt noch eine wenig tiefe Furche die frühere Grenze zwischen beiden Zähnen an, während an den Wurzelenden die schon erwähnte kolbige Verdickung die ursprüngliche Grenze nur bei genauem Hinsehen erkennen läßt. Im Gegensatz hierzu zieht auf der palatinalen Seite schon von der Wurzelspitze her eine tiefe Rinne nach der Krone zu, die sich immer mehr verbreitert und wegen der eigentümlichen Zahnstellung ein ganz anderes Aussehen hat als die buccale; die letztere ist flach, und von buccal gesehen scheinen die Zähne beinahe parallel zueinander zu stehen, von palatinalwärts aber erkennt man auf den ersten Blick das starke Divergieren der Wurzeln, und schon in ganz geringer Entfernung von der Wurzelspitze beginnt eine tiefe Einkerbung, auf Grund derer man sehr deutlich die Verwachsung bis zur Hälfte der Wurzellängen verfolgen kann. Auch ist auf der palatinalen Seite die Zementhypertrophie an den Wurzelspitzen bedeutend stärker als auf der buccalen. An beiden Zähnen ist ungefähr 2 bis 3 mm unter der Wurzelspitze der Absatz, an dem die Verdickung beginnt, deutlich zu sehen und zu fühlen. Auch hier ist dieses Merkmal palatinal besonders stark ausgeprägt, während buccal die Verdickung nur geringfügig ist. Bis zu dem erwähnten Absatz kann man sowohl beim 2. als auch beim 3. Molaren die angedeutete Trennungslinie der Wurzeln erkennen, in der Zementhypertrophie nicht mehr oder nur schwach, ein Beweis, daß die Verdikkung durch sekundäre Zementanlagerung zustande gekommen ist. Durch die Zementhypertrophie hat sich die Wurzelspitze des Weisheitszahnes, die 1 mm höher liegt als die des 2. Molaren, flächen- und muldenartig verbreitert, und die Wurzelspitze des 2. Molaren bettet sich in diese Mulde ein. Die Zementhypertrophie beschränkt sich aber nicht nur auf die Wurzelspitzen selbst, sondern zieht sich auch an den Seiten der Zähne flächenhaft entlang. Diese Zementappositionen, die auf der distalen Seite des 3. Molaren und auf der buccalen Seite des 2. Molaren fast bis zum Zahnhals reichen, sind durch die unregelmäßigen, scharf abstechenden Ränder deutlich zu erkennen. Diese flächenhaften Anlagerungen verdecken die Trennungslinien der einzelnen Zahnwurzeln fast ganz. Dieses Präparat stellt zweifellos eine echte Verwachsung dar, so daß eine mikroskopische Untersuchung hier zu entbehren ist.

Bei dem zweiten Fall, den ich zu beschreiben habe, dürfte es sich wohl um die Verwachsung des 1. Schneidezahns mit dem zweiten links im Unterkiefer handeln. (Abb. 2).

Die Wurzeln der beiden Zähne konvergieren und enden an ihren Spitzen mit einer kolbenförmigen Verdickung infolge Zementhypertrophie.

Der Querschnitt des 1. unteren Schneidezahnes stellt beinahe einen Kreis dar, der des 2. unteren Schneidezahnes bildet eine flache Ellipse, deren größter Durchmesser von labial nach lingual zieht. Die beiden Wurzeln sind in ihrer ganzen Länge miteinander verwachsen. Durch die oben erwähnte Eigenart der

Form der beiden Wurzeln (Kreis und Ellipse) ist die Verwachsung fast auf eine Linie beschränkt, die der tangentialen Berührungsfläche von Kreis und Ellipse entspricht. Diese Berührungslinie liegt mehr nach lingual zu, so daß man von dieser Seite her die Verwachsung deutlich beobachten kann, während von labial gesehen die Rinne im oberen Teil der Wurzeln sehr tief ist und das Zusammenkommen der beiden Wurzeln kaum mehr zu sehen ist.

Die kolbige Verdickung sitzt erst am letzten Drittel der Wurzellängen, dagegen ist neugebildetes Zement auch noch flächenhaft an den Seiten der Wurzeln der Krone zu angelagert. Dadurch konnte die Verwachsung in der ganzen Länge der Wurzeln erfolgen.

Die Farbe des hypertrophischen Zementes ist hellgelb im Gegensatz zu dem normalen Zement der beiden Wurzeln, der mehr graugelb erscheint.

Die Zementappositionen haben eine rauhe Oberfläche, was man leicht fühlen kann. Der normale Zement hingegen ist glatt und zeigt nicht die geringste Rauhigkeit.

Bei beiden Fällen sind die Merkmale einer Verwachsung deutlich ausgebildet, sowohl die starke Zementhypertrophie als auch die abnorme Stellung der Wurzeln der beiden Zähne zueinander.

Ueberblicken wir nun die zahnärztliche Literatur, so stellen wir mit Erstaunen fest, daß fast alle Abhandlungen, die Fälle von Verwachsungen betreffen, aus der früheren Zeit stammen, während in der neueren Zeit von einem Fall von Verwachsung kaum einmal die Rede ist. Diese Tatsache ist doch sehr auffallend, und deshalb soll es nun unsere Aufgabe sein, zu untersuchen, wie es mit diesen angeführten Verwachsungen steht, ob sie tatsächlich als Verwachsungen in unserem Sinne anzusprechen sind.

Ein sehr interessanter Fall ist von Mayer 1890 beschrieben worden, wobei es sich um Verwachsung dreier Zähne handelte. Dabei waren die beiden Schneidezähne sowie der Eckzahn des linken Oberkiefers an den Wurzeln miteinander verwachsen. Bei der Patientin standen die oberen Frontzähne beim Sprechen und bei geschlossenem Munde auf der Unterlippe auf und ließen Eindrücke auf dieser zurück. Die Wurzel des linken oberen Eckzahns war bis tief unter das Zahnfleisch abgefault und war kaum zu sehen. Die Zähne standen sehr fest und die Alveolen im Oberkiefer waren sehr stark aufgetrieben, während im Unterkiefer keine Auftreibung festzustellen war. Die Patientin litt an neuralgischen Schmerzen. Die Extraktion der oberen Zähne stieß auf große Schwierigkeiten, was auf die starke Verdickung der Zahnwurzeln zurückzuführen war. Beim Versuch, die Wurzel des Eckzahnes zu entfernen, wurde jede Zangenbewegung von den Schneidezähnen und dem Alveolarfortsatz mitgemacht. Nach Abtrennung des Zahnfleisches ringsherum und Abmeißelung des Alveolarrandes stellte Mayer folgende Tatsache fest: der ^{1}I war mit dem ^{2}I an seiner Wurzel teilweise vereinigt; die Wurzel des Eckzahns lag mit ihrer Spitze etwa 6 mm höher als die des ^{2}I, in ihrer übrigen Länge (etwa 12 mm) war sie vollständig mit der Wurzel des ^{2}I fest verbunden. Sicherlich handelt es sich in diesem Falle um eine echte Verwachsung, die durch starke Zementneubildung hervorgerufen wurde. Die Ursache für die Hypertrophie des Zementes ist nach dem Autor in der Ueberanstrengung der Zähne beim Kauakte zu suchen, wozu die abnorme Stellung der Frontzähne führte; darauf reagierte die Wurzelhaut mit einer Zementneubildung. Die neuralgischen Schmerzen, an denen die Patientin litt, können auf den Druck des neugebildeten Zements auf die Nervenästchen zurückgeführt werden.

Oppler will ebenfalls Gelegenheit gehabt haben, ein sehr deutliches Exemplar von Verwachsung zweier oberer Molaren der rechten Seite festzustellen, und zwar im Jahr 1898. Bei der Extraktion des M^{2} war zum großen Schrecken des Operierenden der M^{3} mit herausgekommen. Bei näherem Zusehen waren die Wurzeln, soweit sie nicht bloßgelegt waren, wie sich dies an dem bis zum Zahnfleischrande verfärbten Zement der freigelegten Wurzeln nachweisen ließ, fest vereinigt und verwachsen. Zur Erhärtung der Diagnose

Verwachsung hätte uns der Verfasser eine nähere Beschreibung des Präparates geben sollen. Angaben in dieser Kürze, wie wir sie leider in der Literatur oft antreffen, geben kein genaues Bild.

Verwachsungen treffen wir in der Hauptsache zwischen dem 2. und 3. oberen Molaren an; nun hat aber K e b e r l e t 1899 einen Fall von Verwachsung eines linken oberen 2. Prämolaren mit dem benachbarten 1. Molaren veröffentlicht. Bei der Extraktion des Prämolaren war der Molar mit herausbefördert worden. Der Prämolar war in seiner Längsachse gedreht, so daß der schmälere palatinale Teil eng dem Molaren anlag. Die palatinale Wurzel des 2. Prämolaren war mit der palatinalen Wurzel des 1. Molaren in ihrer ganzen Länge verwachsen. Die innere Scheidegrenze war kaum festzustellen, während die äußere durch eine scharfe Rinne wahrzunehmen war. Der Verfasser glaubt nun, daß eine mechanische Ursache die Wurzel des Prämolaren auf die palatinale Wurzel des Molaren gedrückt hat, so daß diese beiden sich innig berührt haben, und die Zementmäntel beider dann miteinander verwachsen sind, und nimmt hiefür Milchzahnreste oder die Krone eines nicht durchgetretenen überzähligen Zahnes als die Umstände an, die zur Berührung der Wurzeln geführt haben. Die Drehung des Prämolaren darauf zurückzuführen, erscheint uns allerdings sehr seltsam und nicht naheliegend, obwohl wir damit diese Möglichkeit nicht unbedingt ablehnen möchten. Jedenfalls steht K e b e r l e t auf dem Standpunkt, daß Zementhypertrophie, die in vielen Fällen allein zur Verwachsung führt, hier keineswegs die Verwachsung hervorgerufen habe. Demnach war an dem Präparat die Zementhypertrophie nicht das wesentliche Merkmal. Nach den Ausführungen des Autors können wir hier wohl das Vorliegen einer echten Verwachsung annehmen, da ja eine Verschmelzung zwischen dem 2. Prämolaren und 1. Molaren wegen der verschiedenen Entwicklungszeiten dieser Zähne gar nicht in Frage kommt. Charakteristisch ist bei dem vorliegenden Fall die Stellung des Prämolaren, durch die die palatinale Wurzel des Prämolaren und die palatinale Wurzel des Molaren in unmittelbare Berührung kamen und eine starke Zementbildung zur Verwachsung hier gar nicht mehr nötig war.

6 Fälle von angeblichen Verwachsungen hat P r e i s w e r c k der Oeffentlichkeit übergeben, die aber sich bei näherem Zusehen wahrscheinlich als Verschmelzungen entpuppen würden, da der Verfasser sich eine ganz andere Begriffsbestimmung zu eigen gemacht hat. Er schreibt nämlich, „außer der Verwachsung in toto finden sich aber auch solche der Wurzeln allein", während es doch nur eine Verwachsung der Wurzeln geben kann. Außerdem will der Autor einen Fall von Verwachsung im Milchgebiß gesammelt haben. Ein Doppelgebilde im Milchgebiß kann jedoch nur eine Verschmelzung darstellen, da eine Zementhypertrophie der Milchzähne, wie schon oft gesagt, nicht vorkommt.

Eine weitere Beobachtung von „Verwachsung" hat N i e m e y e r 1914 überliefert, der bei der Extraktion eines 2. oberen Molaren rechts den 3. gleichzeitig mit zu Tage gefördert hat. Die Verwachsung betraf die obere innere Fläche der palatinalen Wurzel des 2. Molaren und die untere Hälfte der mesialen Fläche der einzigen Wurzel des Weisheitszahnes. Der Weisheitszahn hatte eine ganz anormale Stellung inne, er war fast horizontal gelegen, mit der Kaufläche nach der Backe zu und mit der Wurzel nach dem Gaumen zu, die Kaufläche war nur zum Teil freigelegen, so daß das Niveau der Kauflächen der beiden Zähne um mehr als 1 mm differierte. Der Verfasser ist der Ansicht, daß ursprünglich eine vollständige Retention des verlagerten Weisheitszahnes vorgelegen hat, und daß dieser erst mit dem „Längerwerden" des mit ihm verwachsenen 2. Molaren, der infolge Fehlens der unteren Gegenzähne weit aus seiner Alveole hervorgetreten war, teilweise durchgebrochen ist. Wir bezweifeln in diesem Falle das Vorliegen einer echten Verwachsung, glauben vielmehr, daß hier die Vereinigung noch während der Entwicklung der Zähne erfolgt ist und es sich demnach um eine Verschmelzung im Wurzelgebiet handelt. Eine Zementneubildung hat der Verfasser anscheinend nicht festgestellt

Was Busch und Peckert über eine Verschmelzung im hintersten Kieferabschnitt sagen, ist bereits früher niedergelegt.

Auf eine ganz falsche Auslegung des Begriffes Verwachsung stützt sich Hahn, wenn er zwei in ihrer ganzen Länge miteinander verwachsene Milchzähne zu Gesichte bekommen haben will. Denn fürs erste gibt es ja, um dies noch einmal ganz deutlich herauszustellen, bei Milchzähnen keine Verwachsung, und in zweiter Linie kann es sich bei einer Vereinigung zweier Kronen niemals um eine Verwachsung, sondern nur um eine Verschmelzung handeln. Hier liegt also ganz eindeutig ein Fall von Verschmelzung vor.

Wie in der Literatur oft von Verwachsung geschrieben wird, während tatsächlich nur eine Verschmelzung vorliegt, dafür ist ein weiteres typisches Beispiel die Ausführung von Henry, der über einen Fall von angeblicher Wurzelverwachsung eines oberen 2. Molaren mit dem Weisheitszahn berichtet. Wenn der Verfasser nun schreibt: „Es war augenscheinlich, daß während der Entwicklung der Wurzeln eine organische Verbindung stattgefunden hatte und zwar durch Zusammenwachsung der Keime", und später mit dem Mikroskop die Verschmelzung des Dentins beider Zähne feststellt, außerdem noch eine „Verwachsung" (!) d. h. Kommunikation der Pulpenkanäle, dann haben wir hier einen ganz klassischen Fall von Verschmelzung vor uns, wie wir ihn uns deutlicher gar nicht denken können. Diese Darlegung zeigt, wie viel Unklarheiten auf dem Gebiete der Verwachsung und Verschmelzung noch beseitigt werden müssen. Interessant wäre zu erfahren, was sich der Autor dann eigentlich unter einer Verschmelzung vorstellt.

„Schnitte und Durchleuchtungen ließen erkennen, daß es sich um eine wahre Verwachsung des Dentins handelte", so urteilt Hammond „über einen Fall von Verwachsung (!) eines 2. und 3. unteren Molaren". Auch hier liegt zweifellos eine Verschmelzung vor, da ja die Dentinsysteme der beiden Zähne ineinander übergehen. Oder „Deutlich kann man sehen, daß der rechte mittlere und der rechte seitliche Schneidezahn in der Schmelzpartie miteinander verwachsen sind", Ausführungen in diesem und ähnlichem Sinne, wie wir sie in der Literatur an verschiedenen Stellen finden, sind ein Beweis dafür, daß die Begriffe Verwachsung und Verschmelzung vielfach durcheinandergeworfen werden. Liegt eine Verbindung des Schmelzes vor, stößt man bei der Diagnose auf keine Schwierigkeiten, da nur eine Verschmelzung in Frage kommt.

Sehr zu begrüßen ist es, daß Nessel zwei Fälle von Zahnverwachsungen einer histologischen Untersuchung unterzogen hat (1891). Der 1. Fall betraf die Verwachsung eines 2. Molaren rechts oben mit dem 3. Molaren, von dem nur die Wurzel noch vorhanden war. Die Verwachsung erstreckte sich auf die Wurzelspitzenhälfte der palatinalen Wurzel des 2. Molaren und die palatinale Wurzel des 3. Molaren. Makroskopisch gingen die Wurzeloberflächen ohne Unterbrechung ineinander über. Die mikroskopische Untersuchung ergab dagegen folgendes Bild: Dort, wo die Wurzeloberflächen aneinanderlagen, waren die Zementschichten beider Zähne deutlich durch einen Spalt getrennt. Erst an anderer Stelle verlor sich der Spalt in kompakte Zementschichten, die von einer freien Wurzeloberfläche ohne jede Unterbrechung zur andern zogen. Bei diesem Präparat ist demnach die Verwachsung durch Auflagerung von Zementschichten herbeigeführt worden, da ja die direkten Berührungsflächen der Zähne einen Spalt zeigen. Die Ursache war wohl ein pathologischer Vorgang, hervorgerufen durch einen langdauernden chronischen periostalen Prozeß. An anderer Stelle ist nur die Annäherung der beiden Wurzeln die Ursache, die zur Verwachsung führt. Da nun nach Peckert bei einer Verschmelzung das Dentin der beiden Zähne durchaus nicht in allen Fällen ineinander übergehen muß, sondern die Verlötung bisweilen auch das Zement allein betreffen kann, dann nämlich, wenn diese erst in der letzten Zeit der Wurzelbildung eingetreten ist, so ist bei dem vorliegenden Fall genau so gut eine primäre Zementverschmelzung denkbar. Die Untersuchung mit dem Mikroskop ergab keinen Aufschluß darüber: vielleicht wird die Art der Wurzelbildung einen

Anhaltspunkt dafür geben, ob es sich nur um die nachträgliche Verwachsung zweier getrennt angelegter Wurzeln oder um die Verschmelzung zweier noch in der Entwicklung befindlicher Wurzeln handelt.

Auch beim zweiten Präparat lagen die gleichen Verhältnisse vor, das neugebildete Zement zog von einer Wurzeloberfläche zur anderen. Das Dentin des einen Zahnes stand in keinerlei Beziehung zu dem des andern, so daß die Diagnose „Verwachsung" wohl richtig ist. Der Autor selbst schreibt dazu: „Eigentümlicherweise zeigte die Wurzel des gesunden Zahnes geringe Zementneubildung, die an den anderen freien Wurzeln nicht vorhanden ist. Augenscheinlich wurde das zementbildende Periost in den pathologischen Prozeß des Nachbarzahnes einbezogen, welcher zur Verwachsung der drei Wurzeln durch Zement führte." Denselben Vorgang finden wir bei einem Fall, den Sternfeld beschrieben hat. Dort waren die Wurzelspitzen von drei Zähnen, des mittleren oberen Schneidezahnes, des seitlichen oberen Schneidezahnes und des Eckzahns, miteinander verwachsen. Sicherlich war auch dort, wie bei dem vorliegenden Fall, der chronische Reiz für die Zementhypertrophie von der stark zerstörten Wurzel des Eckzahns ausgegangen und hatte sich dann auf die Wurzeln der beiden benachbarten Schneidezähne fortgepflanzt.

Eine Verwachsung zwischen oberem Eckzahn und oberen 1. Prämolaren konnte Weber beobachten. „In der Ansicht von vorne", lesen wir dort, „sehen wir knapp unter dem Zahnhals des Caninus zwischen den Wurzeln ein Stück Alveolarseptum, das bei der Extraktion mit entfernt wurde. Aber unterhalb deren kann man die beide Zähne verbindende Zementbrücke erkennen." Sollte hier tatsächlich eine echte Verwachsung vorliegen, was nach diesen kurzen Angaben gar nicht zu entscheiden ist, so wäre eine Verwachsung dieser beiden Zähne allerdings ein ganz wertvolles Sammlungsstück.

Scheff beschreibt aus seiner Praxis einen Fall von Verwachsung des 2. und 3. Molaren im Oberkiefer der linken Seite, der uns nachher noch beschäftigen wird. Ob es sich tatsächlich um eine Verwachsung handelt, wollen wir dahingestellt sein lassen, da nähere Angaben und Beschreibungen des Präparats fehlen. Peckert jedenfalls bestreitet dies und hält alle im Scheffschen Handbuch als Verwachsungen abgebildeten Fälle für Wurzelverschmelzungen. Wir wollen uns nun zunächst Scheffs Ansichten über dieses Gebiet näher betrachten. Wir müssen den Autor sofort korrigieren, wenn er an die Möglichkeit einer Verwachsung im Milchgebiß glaubt; diese Ansicht haben wir allerdings bei vielen Autoren der früheren Zeit vertreten gefunden. Dann stellt er fest, was ich durch die angeführten Fälle bereits bewiesen habe, daß Verwachsungen im permanenten Gebiß öfter die Mahl- als die Schneide- und Backzähne betreffen. Nach ihm ist die Ursache, die zu einer Verwachsung führt, hauptsächlich in der Lageveränderung der beiden Nachbarn gelegen, deren Wurzeln dann schließlich so nahestehen, daß die zwischen ihnen auftretende Zementmasse die Verwachsung bewirkt. Erstaunlicherweise gerät der Verfasser nun urplötzlich auf das Gebiet der Verschmelzung, wenn er behauptet, „daß nur jene Zahnsorten in ihren Wurzelenden miteinander verwachsen können, die sich in nicht allzugroßer Zwischenzeit entwickeln." Damit erklärt er das relativ häufige Vorkommen von Verwachsung zwischen dem zentralen und lateralen Schneidezahn sowie dem 2. und 3. Molaren. Am häufigsten verwachsen der 2. und 3. Molar miteinander und als Grund hiefür gibt er an, daß der 3. Molar die größte Lageveränderung aufweist, und somit seine Wurzeln einen viel größeren Spielraum für die Entwicklung notwendig haben als die übrigen Zähne, deren Wurzelausbildung sich gewöhnlich nach der Richtung der durchgebrochenen Krone richtet. Seiner Meinung nach wird also eine Verwachsung hauptsächlich infolge einer abnormen Wurzelbildung herbeigeführt, die wiederum eine irreguläre Richtung der durchgebrochenen Krone zur Voraussetzung hat. Scheff hält ganz offensichtlich nicht die Zementhypertrophie für das wesentliche Merkmal, das zu einer Verwachsung führt, sondern sieht in einer Lageveränderung der beiden Wurzeln die unumstößliche Vor-

aussetzung. „Wenn zwei Schneidezähne mit ihren Wurzeln verwachsen", schreibt Scheff, „so erscheinen die letzteren gewöhnlich gerade nebeneinander gelagert, höchst selten die Wurzel des einen in die Wurzel des andern eingedrungen." Bei unserem, in Tübingen gesammelten Präparat finden wir bei den Schneidezähnen diese Stellung vor. Er fährt dann fort: „Beim 2. und 3. Molaren ist das Umgekehrte der Fall, und zwar finden wir die Wurzeln des 3. zwischen den Wurzeln des 2. unter verschiedenem Winkel eingedrungen." Auch diese Feststellung bestätigen die von mir angeführten Fälle aus der Literatur, während bei dem von mir beschriebenen Präparat dieses Merkmal nicht ausgeprägt ist.

Wedl, dessen Ansichten ich schon an anderer Stelle niedergeschrieben habe, wollen wir hier noch einmal anführen, da er einige sehr interessante Fragen aufwirft, z. B. warum die Zementschicht der Wurzel nicht mit dem Knochen verwächst. Bei Untersuchungen findet man stets nur eine Anlagerung eines Teiles der Alveole, nach Abtragung dieses Stückes, was auf gar keine Schwierigkeiten stößt, erscheint die Wurzel ganz glatt. Nach Anfertigung von Querschnitten der betreffenden Stelle stößt man auch auf keine Verwachsung. Der Grund hiefür ist in der Wurzelhaut zu suchen, meint Wedl. Das Capillargefäßsystem der Wurzelhaut liegt gegen das Zement hin, und daher können neue Knochenschichten nur in dieser, keineswegs in entgegengesetzter Richtung gebildet werden. Ist nun die knöcherne Scheidewand der Alveolen resorbiert, so kommen die Wurzelhäute in Berührung. Lagern sich nun fortgesetzt neue Zementschichten an, tritt Verwachsung der Wurzeln ein. Erfolgt die Verwachsung, bevor der eine Zahn in die Zahnreihe empor gerückt ist, so wird er, wie Wedl schreibt, an seinem Durchbruch gehindert. Dies kommt jedoch nur beim Weisheitszahn in Frage, da dieser so oft eine anormale Stellung aufweist und quer im Kiefer liegt, ohne überhaupt oder erst recht spät zum Vorschein zu kommen, während bei den übrigen Zähnen dieser Fall kaum eintreten dürfte, da ja bei ihnen eine Verwachsung erst vorkommen kann, nachdem sie vollständig ausgebildet und damit auch in die Zahnreihe emporgerückt sind. Am häufigsten kommen auch nach ihm Verwachsungen zwischen dem oberen 2. und 3. Molaren vor: als Grund gibt er die Stellung der Zähne an, die mit ihren Wurzeln häufig konvergieren.

Weiterhin sagt Wedl, ein Reizungszustand der Wurzelhaut müsse die Hypertrophie des Zementes veranlassen. Seltener kommen Verwachsungen an den Wurzeln der Vorderzähne vor und ganz ausnahmsweise soll man auch eine Verwachsung solcher Wurzeln in ihrem mittleren Abschnitte beobachten können. Er führt ein Beispiel im Bild an: Verwachsung des bleibenden linken oberen Zentralschneidezahnes mit dem seitlichen an dem mittleren Abschnitte der beiderseitigen Wurzeln in einer Ausdehnung von 5 mm. Die beiden Kronen, Zahnhälse und Wurzelspitzen sind vollkommen getrennt, der Zentralschneidezahn ist seitwärts geneigt, der seitliche soll durch die Verwachsung an dem Herabrücken in die Zahnreihe gehindert worden sein. Ich möchte aber glauben, daß hier doch eine Verschmelzung vorliegt, die erst in der letzten Zeit der Wurzelbildung eingetreten ist, und die sich vielleicht bloß durch Zement vollzieht. Eine Verwachsung kann bekanntlich erst nach vollständiger Ausbildung des Zahns eintreten, zu einer Zeit jedenfalls, in der die Zähne bereits ihren Platz in der Zahnreihe eingenommen haben. Liegt trotzdem eine Verwachsung vor, dann war sicherlich nicht sie daran schuld, daß der Zahn nicht emporrücken konnte, sondern vielleicht Platzmangel.

Leider sind manche Angaben über Verwachsung in der Literatur so kurz und ungenau, daß wir uns kein klares Bild über den betreffenden Fall machen können. Wenn wir nur lesen, „es zeigte sich, daß die Wurzeln beider Zähne miteinander verwachsen waren", so werden wir dieser Diagnose nicht ohne weiteres Glauben schenken. Ich nehme deshalb Abstand davon, Fälle, über die keine näheren Ausführungen gemacht werden, anzuführen.

Welche praktische Bedeutung haben nun die Verwachsungen? Die Verwachsung benachbarter Wurzeln kann eine ganze Reihe von Unannehmlichkeiten mit sich bringen, vor allem bei der Extraktion können Komplikationen eintreten, besonders bei Verwachsungen von oberen Molaren, die wir ja relativ am häufigsten beobachten. Eine Verwachsung kann ich äußerlich gar nicht feststellen, sie kommt mir erst während der Extraktion oder gar nach dieser zum Bewußtsein. Ganz ungünstig sind die Fälle, bei denen der Weisheitszahn verlagert oder gar retiniert war; man hat daher von seiner Existenz keine Ahnung, glaubt, eine einfache Operation vor sich zu haben und stößt dann auf große Widerstände: eine Fraktur des erkrankten Zahnes kann eintreten und bei stärkerer Gewaltanwendung kann eine Fraktur des Alveolarfortsatzes die unangenehme Folge sein, die sich in ganz ungünstigen Fällen sogar auf das ganze Tuber maxillare erstrecken kann. Vor allem birgt die Nähe der Kieferhöhle große Gefahren in sich, so daß eine Eröffnung der Kieferhöhle in den Bereich der Möglichkeiten zu ziehen ist. Aber auch, wenn keine Verlagerung eines der beiden verwachsenen Zähne vorliegt, ist es doch keine angenehme Ueberraschung, statt eines Zahnes zwei mit der Zange herauszubefördern.

Den ersten Verdacht auf Verwachsung wird man haben, wenn die Extraktion große Schwierigkeiten bereitet. Unter diesen Umständen wäre es ein großes Versäumnis, keine Röntgenaufnahme herzustellen. Nach dieser kann ich mir dann den Weg des weiteren Vorgehens klar vorzeichnen, obwohl man betonen muß, daß das Röntgenbild zu Täuschungen Anlaß geben kann. Denn bei fast allen Fällen von Vereinigungen zweier Zähne hat nach den Literaturangaben die Extraktion große Schwierigkeiten gemacht, was auch ohne weiteres einleuchtet, wenn man einmal solch ein Doppelgebilde mit eigenen Augen gesehen hat. Scheff beschreibt bei einem Falle von Verwachsung des 2. und 3. Molaren im Oberkiefer der linken Seite, wobei der 3. Molar retiniert war, welche unangenehmen Folgen die Extraktion nach sich zog. Infolge der Retention hatte er von dem Vorhandensein des 3. Molaren gar keine Ahnung. Die Schwierigkeit bei der Extraktion lag darin, daß zuerst das über dem verborgen gelegenen Weisheitszahn liegende Zahnfleisch durchrissen werden mußte. Sofort nach der Extraktion trat ein starkes Oedem auf. Er sagt selber: „Die beiden Augenlider waren ödematös angeschwollen und mit Extravasaten versehen. Die letzteren erstreckten sich längs der Wangenschleimhaut, des harten Gaumens, des Palatum molle bis zur hinteren Rachenwand. Das Oedem mit den vielfach verzweigten Extravasaten entwickelte sich innerhalb von 5 Minuten, und ich glaubte anfangs, daß gleichzeitig ein größeres Gefäß-Stämmchen arrodiert worden ist. Bald konnte ich jedoch die Blutung stillen, aber die Schmerzen nahmen fortwährend zu." Die weitere Heilung ging sehr langsam vonstatten, die Patientin hatte noch viele schlaflose Nächte durchzumachen, das Oedem ging sehr langsam zurück, allmählich konnte die Patientin wieder Nahrung zu sich nehmen, was vorher wegen der starken Schwellung der Uvula mit großen Schmerzen verbunden war, und erst nach fünf Monaten war die Heilung so weit fortgeschritten, daß ein Ersatzstück angefertigt werden konnte. Dieser Fall lehrt, wie vorsichtig man nach Feststellung einer Verwachsung vorgehen muß, um solchen Komplikationen möglichst aus dem Wege zu gehen.

Einen ähnlichen Fall, der zeigt, wie leicht man sich bei Anomalien irren kann und erst nach langen, vergeblichen Versuchen den wahren Grund für qualvolle Schmerzen entdeckt, hat Tschepper 1888 veröffentlicht. In seine Sprechstunde kam ein Patient mit starken, vom rechten Oberkiefer auf die ganze rechte Gesichtshälfte ausstrahlenden Schmerzen. In der betreffenden Gegend waren noch vorhanden die drei getrennt stehenden, kariösen Wurzeln des 1. Molaren und der 2. gesunde Molar; von einem Weisheitszahn war nichts zu sehen. Da man die kariösen Wurzeln als die Urheber des Schmerzes ansah, wurden diese zunächst entfernt. Aber auch dieser Versuch, die Schmerzen

auszuschalten, schlug fehl, im Gegenteil, die Schmerzen wurden so heftig, daß der Patient weder essen noch schlafen noch seinem Berufe nachgehen konnte. Der Patient forderte die Entfernung des völlig gesunden Molaren. Lassen wir nun den Verfasser selbst sprechen: „Bei den ersten Bewegungsversuchen fand ich bedeutenden Widerstand, der plötzlich aber nachgab, wobei ich bemerkte, daß sich nun die ganze Partie um den Zahn herum, besonders nach hinten und oben mitbewegte, und hatte das Gefühl, als wenn sich ein großes Stück Kieferknochens abgelöst hätte, welches den Bewegungen der Zange folgte. Ich zog, auf alles gefaßt, der Zahn kam und ihm nach, mit der Wurzel breit verbunden, eine etwa kirschengroße, blutige Masse. Die Blutung war stark und im Kiefer ein ungeheures Loch. Der Schmerz war jedoch gemildert. Nun betrachtete ich mit einigem Zögern die zu Tage geförderte Masse und sah zu meinem Erstaunen statt eines Stückes Kiefer den fest mit den Wurzelspitzen knöchern verwachsenen, stark kariösen Weisheitszahn, von dem früher keine Spur zu sehen war, fast ganz eingehüllt in eine schwammige, blutig-eitrige Bindegewebsmasse." Hier ging nun die Heilung allerdings günstiger vor sich als bei dem vorher erwähnten Patienten. Schon am nächsten Tage war der Patient wieder arbeitsfähig und nach acht Tagen die ganze Wunde geschlossen sowie die Schmerzen für immer verschwunden. Ob hier eine echte Verwachsung vorliegt, darüber können wir auf Grund dieser Angaben kein Urteil abgeben. Lassen wir dies auch ganz aus dem Spiele, so zeigt dieser Fall doch die Bedeutung einer Röntgenaufnahme. Mit ihrer Hilfe wäre der Missetäter sofort festgestellt gewesen, und der Patient hätte sofort von seinen qualvollen Schmerzen befreit werden können. Die Aufnahme hätte den retinierten Weisheitszahn in aller Deutlichkeit gezeigt. Allerdings wollen wir damit dem Arzt, der diesen Fall zu behandeln hatte, keinen Vorwurf machen; denn diese Feststellung gilt nur für die heutige Zeit, während damals noch kein Röntgenapparat zur Verfügung stand.

Dunn, Chicago, erzählt einen erwähnenswerten Fall aus dem Jahre 1890: man sieht nämlich daraus, wie wichtig es ist, erstens einmal solch eine Anomalie einer Vereinigung zweier Zähne genau festzustellen, und dann zeigt er uns die große Bedeutung einer richtigen Auswahl der Instrumente, die zur Extraktion des Doppelgebildes benützt werden. Eines Tages suchte ihn eine Patientin wegen Schmerzen an den Wurzeln eines 2. rechten, unteren Molaren auf. Seit dem Jahre 1879 hatten schon vor Dunn zehn (!) Zahnärzte versucht, allerdings ohne Erfolg, die Wurzeln des 2. Molaren zu extrahieren. Erst der Verfasser hatte erkannt, daß hier eine Vereinigung von zwei Zähnen vorlag, nämlich des 2. und 3. Molaren, was den anderen Zahnärzten anscheinend entgangen war. Deshalb hatten diese bei der Extraktion eine falsche Technik angewandt, sie benützten alle eine Zange, mit der ihnen kein Erfolg beschieden war. Dunn entfernte sie mit einem großen, scharfen Bohrer mit Hilfe der Bohrmaschine ohne bedeutende Verletzung des harten und weichen Gewebes.

Für den Praktiker sind demnach alle Vereinigungen von Zähnen insofern von Belang, als der Fall eintreten kann, daß bei nicht genauer Untersuchung außer dem zu extrahierenden Zahn noch sein Nachbar entfernt wird. Wenn der betreffende Zahn unter allen Umständen entfernt werden muß und nicht mehr zu erhalten ist, dann ist dieser Uebelstand natürlich nicht zu vermeiden. Unangenehm ist es sicherlich immer, eine solche Anomalie nicht vorhergesehen zu haben wenn dies auch in manchen Fällen unmöglich oder sehr schwierig sein mag. Immer aber wird sie während der Extraktion erkannt werden können, wenn sich zu gleicher Zeit außer dem der Zange ausgelieferten Zahn auch noch sein Nachbar mit bewegt. So kann der Operateur immer noch von der Extraktion Abstand nehmen, wenn er den Nebenzahn unbedingt erhalten haben will und ein Aufschub der Operation verantwortet werden kann. Aber eine genaue Untersuchung und ruhig ausgeführte Operation wird in der Mehrzahl der Fälle die Schwierigkeiten zu überwinden wissen.

Genau so, wie wir streng darauf achten, zwischen einer echten Verwachsung und Verschmelzung einen Unterschied zu machen, müssen wir uns nun noch über die Verschiedenheit einer echten und scheinbaren Verwachsung klar werden. Peckert hat in seine Sammlung bis heute sechs Fälle von scheinbarer Verwachsung eingereiht. Eine scheinbare Verwachsung hat mit einer Verschmelzung oder Verwachsung in unserem Sinne gar nichts zu tun, sondern, wie das Wort „scheinbar" schon ausdrückt, können wir ein Präparat dieser Art auf den ersten Blick hin für eine richtige Verwachsung halten; bei näherem Zusehen zeigt sich aber dann die Haltlosigkeit dieser Annahme. Alle von Peckert gesammelten Fälle betreffen den hintersten Abschnitt im Oberkiefer im Gebiet des 2. und 3. Molaren. Ein mehr oder weniger großes Stück vom Kieferknochen, in 3 Fällen sogar ein ansehnliches Stück vom Tuber maxillare ist mit den beiden Zähnen dem Zuge der Zange gefolgt und hat eine Verwachsung vorgetäuscht. Bei genauer Betrachtung sind die beiden Zähne entweder durch ein deutlich sichtbares Stück Knochen getrennt oder einer der beiden Zähne ist sogar beweglich. Eine Verwechslung mit einer echten Verwachsung kommt demnach nicht in Frage.

Ich glaube, mit meinen Ausführungen bewiesen zu haben, daß eine Verwachsung zweier Zahnwurzeln im Sinne der Begriffsbestimmung, wie sie Busch und Peckert gegeben hat, ein außergewöhnliches Ereignis darstellt. Schon Busch hat eindrucksvoll dargelegt, was für eine Seltenheit eine Verwachsung zweier Zähne ist, wenn er sagt: „Ich muß hervorheben, daß mir selbst unter 100 000 Zahnextraktionen noch niemals ein Fall vorgekommen ist, in welchem eine nachträgliche Verwachsung der Wurzeln zweier Zähne durch Zementhypertrophie vorlag." Daß Verschmelzungen viel häufiger vorkommen als echte Verwachsungen, dies wollen wir noch klar beweisen durch einen Blick in die Sammlung des Tübinger Institutes. 20 prächtige Präparate von Verschmelzungen, davon 14 vom Oberkiefer und 6 vom Unterkiefer, weist die Sammlung Peckerts auf gegenüber den nunmehr veröffentlichten zwei Fällen von echter Verwachsung. Diese Zahlen sprechen eine deutliche Sprache für einen Vergleich der Häufigkeit von Verwachsung und Verschmelzung. Peckert spricht dies in folgenden Worten aus: „Nach meiner Ueberzeugung handelt es sich bei den allermeisten Fällen, die als Verwachsungen angegeben werden, tatsächlich um echte Verschmelzung, also um Produkte, die nicht etwa erst lange nach der Vollendung der Zahnwurzeln durch pathologische Prozesse entstanden sind, sondern die Verlötung ist gegen das Ende der normalen Wurzelbildung erfolgt, und betrifft entweder das Zement allein und wohl viel häufiger auch noch die peripheren Dentinbezirke." Eine sichere Diagnose, ob Verwachsung oder Verschmelzung vorliegt, wird immer nur die histologische Untersuchung erbringen.

Am Schlusse meiner Ausführungen ist es mir eine angenehme Pflicht, meinem verehrten Lehrer, Herrn Professor Dr. H. Peckert, für die Ueberlassung des Themas und für die mir bei der Bearbeitung der vorliegenden Dissertation zuteil gewordene rege Anteilnahme und Unterstützung auch an dieser Stelle meinen verbindlichsten Dank auszusprechen.

Literaturverzeichnis

Busch: Deutsche Monatsschrift für Zahnheilkunde 15. Jahrg. 1897. 11. Heft.

Busch: Verhandlungen der deutschen odontologischen Gesellschaft. 5. Band. 1894.

Dunn: Correspondenzblatt für Zahnärzte 19. Jahrg. 1890.

Hahn: Deutsche Monatsschrift für Zahnheilkunde 26. Jahrg. 1908.

Henry: Correspondenzblatt für Zahnärzte 19. Jahrg. 1890. 3. H.

Hammond: Fortschritte der Zahnheilkunde 4, 2. 1928.

Kantorowicz: Handwörterbuch der gesamten Zahnheilkunde Band 4.

Keberlet: Deutsche zahnärztliche Wochenschrift. 2. Jahrg. 1899. Nr. 91.

Mayer: Deutsche Monatsschrift für Zahnheilkunde. 1890.

Mayrhofer: Lehrbuch der Zahnheilkunde. 1912.

Monheimer: Fortschritte der Zahnheilkunde 5, 2. 1929.

Nessel: Oesterr. ungar. Vierteljahresschrift für Zahnheilkunde 1891.

Niemeyer: Deutsche zahnärztliche Wochenschrift. 17. Jahrg. 1914. Nr. 38.

Oppler: Deutsche zahnärztliche Wochenschrift. 1. Jahrg. 1898. Nr. 31.

Peckert: Die Mißbildungen des Gebisses im Handbuch der Mißbildungen von Schwalbe.

Port-Euler: Lehrbuch der Zahnheilkunde. 1920.

Preiswerck: Deutsche zahnärztliche Wochenschrift. 12. Jahrg. 1909. Nr. 17.

Riha: Deutsche Monatsschrift für Zahnheilkunde. 25. Jahrg. 1907. 5. Heft.

Scheff: Handbuch der Zahnheilkunde. 1922.

Scheff: Oesterr.-ungar. Vierteljahresschrift für Zahnheilkunde. 1888.

Tschepper: Oesterr.-ungar. Vierteljahresschrift für Zahnheilkunde. 1888.

Weber: Deutsche Zahnheilkunde in Vorträgen von Walkhoff, herausgegeben von Witzel. 1923. Heft 57.

Wedl: Pathologie. Wien 1870.

Weil: Deutsche Monatsschrift für Zahnheilkunde. 1893.

Lebenslauf

Ich wurde am 13. Oktober 1912 in Tübingen geboren. Meine Schulbildung erfuhr ich am Gymnasium Tübingen, wo ich im Frühjahr 1930 die Reifeprüfung ablegte.

Darauf wandte ich mich dem Studium der Zahnheilkunde an der Universität Tübingen zu. Im Frühjahr 1934 legte ich an der Universität Tübingen die zahnärztliche Staatsprüfung ab.

Tübingen, den 19. Juli 1934.

Richard Wille.